



## Cause of Subclavian Catheter Malposition and Technical Procedures to Take Care

### Subklaviyan Venöz Kateter Malpozisyonu Nedenleri ve Dikkat Edilmesi Gereken Teknik Konular

Santral Kateter Uygulama Teknikleri / Techniques of Central Catheter Application

Sedat Gürkök, Kuthan Kavaklı, Ersin Sapmaz, Hakan Işık, Sezai Çubuk, Hasan Çaylak, Orhan Yucel, Onur Genç  
GATA Göğüs Cerrahisi Anabilim Dalı, Ankara, Türkiye

#### Özet

Santral venöz kateter uygulaması, özellikle yoğun bakım ünitesinde takip edilen ve majör cerrahi planlanan hastalarda yaygın olarak kullanılan küçük bir cerrahi girişimdir. Genellikle hasta yatak başında lokal anestezi ile uygulanır. Küçük bir girişim olmasına rağmen hatalı uygulamalar sonucu ciddi komplikasyonlara neden olabilmektedir. Bu konuda uzmanlaşmış kişiler tarafından uygulandığında komplikasyon oranları azalmaktadır. En sık karşılaşılan komplikasyon malpozisyonudur. Malpozisyonlar uygulama hatası sonucu gelişir. Bu makalede amacımız; özellikle sık kullanılması nedeniyle, subklavian kateter uygulama hataları ve dikkat edilmesi gereken teknik konuları ortaya çıkarmaktır.

#### Anahtar Kelimeler

Kateter; Malpozisyon; Teknik

#### Abstract

Central venous catheter application is a minor surgical procedure for patients in care unit and for patients who was planned for major operation. This procedure performs commonly on bad side with local anesthesia. In spite of minor surgical procedure, it can cause serious complications due to technical mistakes. The complications rate decrease if the professional person performed. The malposition is the most common complication. It generally associated with application mistakes. The aim of this article is to uncover the mistakes of subclavian catheter application that used commonly and the technical procedure to take care.

#### Keywords

Catheter; Malposition; Technique

DOI: 10.4328/JCAM.799 Received: 12.09.2011 Accepted: 02.11.2011 Printed: 01.10.2012 J Clin Anal Med 2012;3(4): 448-51  
Corresponding Author: Sedat Gürkök, GATA Göğüs Cerrahisi Anabilim Dalı Başkanlığı Etlik 06018 Ankara, Türkiye.  
GSM: +905424142426 E-Mail:sgurkok@gata.edu.tr

## Giriş

Santral venöz kateter (SVK) kullanım endikasyonları oldukça geniştir [1]. TPN uygulamaları, majör cerrahi girişimler, hemodiyaliz tedavisi, santral venöz basınç izlemi, kemoterapi ilaçlarının infüzyonu başta olmak üzere uzun süre takip gereken ve geniş damar yoluna ihtiyaç duyulan olgularda yaygın olarak uygulanmaktadır [2,3]. Bu amaçla sıklıkla subklavian ven, internal juguler ven ve femoral venler kullanılmaktadır. SVK uygulaması geçici veya kalıcı olabilir. Bu uygulamalarda kateter kaynaklı veya uygulamaya bağlı komplikasyonlar [malpozisyon, hemotoraks, pnömotoraks, kardiyak tamponat, vasküler erozyon, şilotoraks, hava embolisi, aritmi, ölüm] %1-42 oranında görülmektedir [4,5]. SVK uygulaması sonrası en sık rastlanan komplikasyon kateter malpozisyonudur ve tüm komplikasyonların %14-81'ini oluşturur [6,7]. Malpozisyonlar hem hastaların izlem ve tedavilerinde yanlışlığa ve zaman kaybına neden olabilecek, hem de ciddi komplikasyonlara yol açabilecek potansiyele sahip olduğu için uygulama sırasında dikkat edilmesi ve erken tanınması çok önemlidir.

Bu makalede amacımız; SVK malpozisyonu oluşturabilecek girişim hatalarını ve dikkat edilmesi gereken uygulama yöntemlerini gözden geçirmek ve oluşabilecek ciddi komplikasyonları azaltmaktır.

SVK uygulamaları içinde en sık kullanılan subklavian vendir. Subklavian ven kateterizasyonu, infraklavikulaer yaklaşımla uygulanabildiği gibi bazı özel durumlarda supraklavikuler yaklaşımla da uygulanabilmektedir. Hangi yaklaşım kullanılırsa kullanılsın çok dikkat edilmelidir. Gelişebilecek komplikasyonlar bilinmeli ve önlemi alınmalıdır.

Uygulama sırasında yapılan teknik hatalar ve malpozisyonu önleyici ipuçları

Burada, sıklıkla kullanılan subklavian ven kateterizasyonu ile ilgili bilgiler verilmiştir.

### 1. İğnenin giriş açısı;

İğnenin giriş açısı; klavikula çentiğinin 1 cm lateralinde, subklavikuler alandan sternal çentiği görece şekilde ve 30-45 derece postero-inferiora doğru eğimli olmalıdır.

Bu girişim şeklinde bazen ven bulunamaması, iğnenin 1. kot veya klavikulaya dayanması gibi nedenlerle daha geniş açı ile tekrar girişim denir. Daha geniş açılı girişimde iğnenin ucu yukarı doğru meyilli olarak ven içine girer ve kılavuz tel ve kateter aynı istikamette yerleşeceği için genellikle malpozisyonaya yol açar (Şekil 1).

### 2. İğnenin damar lümeninde tespiti;

İğne ucu damar lümenine girdikten sonra 1 cm daha ilerletilir ve enjektörle negatif basınç uygulanarak iğne ucunun damar içinde olduğu kontrol edilir. İğne damar lümeninde iken enjektörü tutan el hareket ettirilmez ve tespit sağlanmış olur.

Yanlış açı ile damar lümenine girildiğinde; iğne ucu endotel harabiyeti yapabilir ve trombüs oluşumunu tetikleyebilir. İğne ucu tespit edilmediğinde veya hareketli tespit yapıldığında, iğne ucu intramural alana gidebilir, iğne ucu damar lümeninden çıkıp intraplevral alana, ekstravasküler alana veya yandaş arter lümenine girebilir. Sonuçta lümen dışında veya lümen içinde oluşabilecek yanlış uygulamalar ile malpozisyonlar veya farklı komplikasyonlar gelişebilir.

### 3. Kılavuz telin doğru yerleştirilmesi;

SVK uygulamasında günümüzde Seldinger tekniği en sık kullanılan yöntemdir. Bu yöntemde iğne ile damar lümenine girildikten sonra iğne içinden kılavuz tel gönderilir. Kılavuz telin ucu, damar lümenine travma oluşturmaması için kıvrık olur. Kılavuz telin kıvrık ucu tıpkı iğne giriş istikametinde olduğu gibi

10-15 derece postero-inferior istikamette olmalıdır. Kılavuz tel damar içinde yeterli miktarda ilerletilmeli ve telin ucu en azından brakiosefalik ven içinde olmalıdır. İdeal kılavuz tel pozisyonu, telin vena kava superior içinde bulunmasıdır. Kılavuz tel ilerletilirken monitörde EKG trasesi sürekli izlenmelidir. Telin ucu ileti nodüllerini (AV veya SA nodül) veya myokardı irrite ederek aritmiler oluşturabilir. Ritim bozukluğu olduğunda, kılavuz tel biraz geri çekilmeli ve yeniden kontrol edilmelidir.

Bazı durumlarda kılavuz tel yeterli miktarda damar içinde ilerletilmez, bu durumda kateter istenilen istikamete sevk edilemeyebilir. Kılavuz tel doğru pozisyonda yerleştirilirse kateterde doğru pozisyonda yerleştirilmiş olur (Şekil 2).

### 4. Dilatatörün yerleştirilmesi;

Seldinger tekniğinde kılavuz tel yerleştirildikten sonra, dilatatör ile kateterin geçeceği yol boyunca dilatasyon uygulanır. Dilatatör, ortalama yarı boyu kadar ilerletilmelidir. Dilatatör ilerletilirken kılavuz tel düz hat boyunca hafif gergin tutulmalıdır.

Kılavuz tel gergin tutulmadığında dilatatörün itme gücü ile tel damar içinde bükülebilir, doğru pozisyonda yerleşen kılavuz teli farklı bölgelere yönlendirerek malpozisyona neden olabilir. Dilatatör katetere göre daha rijit yapıda olduğu için ciddi komplikasyon olarak perforasyon, arteriovenöz fistül, damar dışına çıkma veya intima hasarı yapma olasılığı vardır (Şekil 3).

### 5. Kateterin ilerleme açısı;

Kılavuz tel doğru pozisyonda yerleştirildiğinde kateter doğru pozisyonda yerleştirilir. Ancak bazen kılavuz tel yeterli miktarda damar içine ilerletilmezse, kateter malpozisyonu oluşabilir. Bazı tekniklerde kılavuz tel olmadan direk olarak iğnenin içinden kateter gönderilir. Bu tekniklerde malpozisyon daha sık gözlenir. Kateterin kendine has bir kıvrımı bulunur, damar içine gönderilirken kıvrım aşağı doğru meyilli olmalıdır.

Yanlışlıkla kateter kıvrımı yukarı meyilli olursa, rahatlıkla malpozisyon oluşabilir (Şekil 4).

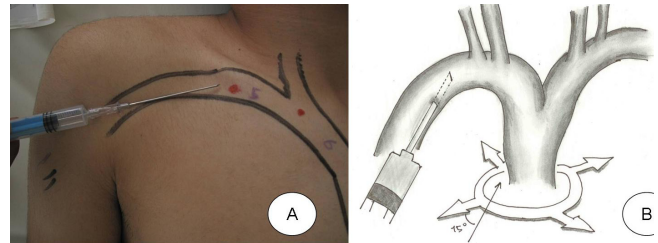
### 6. Kateterin kılavuz tel yardımı ile ilerletilmesi;

Kılavuz tel yerleştirildikten sonra, dilatatör ile hat genişliği sağlanır. Kılavuz tel rehberliğinde kateter doğru pozisyonda ilerletilir.

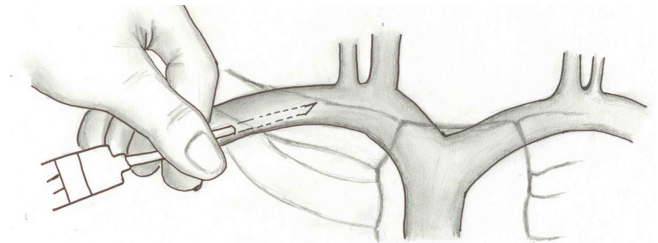
Kateter ilerletilirken kılavuz tel düzgün bir hat boyunca gergin tutulmalıdır. Kılavuz tel gevşek tutulursa, kateter ile birlikte ilerler ve damar içinde bükülmelere, malpozisyonlara veya endotel hasarına neden olabilir (Şekil 5).

### 7. Kateterin damar içinde yeterli boyutta ilerletilmesi;

Santral venöz kateter uygulamalarında kateter ucu superior vena kava ile sağ atriyumun birleştiği bölgenin hemen üstünde



Şekil 1. SVK uygulamasında iğnenin giriş pozisyonu ve istikameti (A,B).



Şekil 2. Kılavuz telin doğru pozisyonda yönlendirilmesi, (kılavuz telin eğri ucu posterior inferiora doğru olmalı) (A, B, C), kılavuz telin pozisyonu değiştirilmeden doğru pozisyonda ilerletilmesi (D).

yerleşim göstermelidir.

Bu pozisyonu sağlayabilmek için uygulama tarafı göz önüne alınmalıdır. Sağ taraflı girişimlerde kateterin alacağı yol sol tarafa göre daha kısa olduğu için, kateter ilerletilirken boyutuna dikkat etmek gerekir. Normal standart bir kateterin boyu 20 cm'dir. Kateterin doğru pozisyonda yerleştirilmesi için sağ tarafta 13-15 cm, sol tarafta 15-20 cm ilerletilmesi yeterli olur. Bu nedenle sağ taraflı girişimlerde cilt dışında kalan kateter boyutu sol tarafa göre daha uzun olmalıdır (Şekil 6).

### Tartışma

SVK, birçok modern yoğun bakım ve postoperatif bakım ünitelerinde, takibi zorunlu ve kritik hastalarda ve majör cerrahi uygulanacak hastalarda sıklıkla uygulanan güvenli bir küçük cerrahi girişimdir. Uygulama lokal veya genel anestezi ile yapılabilir. SVK için genellikle subklavian ven, internal juguler ven ve femoral ven gibi sistemik venler tercih edilir. Hangi venöz yolun daha pratik ve daha az komplikasyonlu olduğu konusunda birçok çalışma mevcuttur.

Merrer ve arkadaşları [8] yaptıkları çalışmada, femoral ven ile subklavian ven kateterizasyon uygulamasını, gelişebilen komplikasyonlar yönünden karşılaştırmışlar, femoral kateterizasyonun subklavian ven kateterizasyonuna göre enfeksiyon ve trombotik komplikasyonlar açısından daha riskli olduğunu saptamışlardır ve subklavian ven uygulamanın daha güvenli olduğunu önermişlerdir. Ancak Chiang ve arkadaşları [9] 121 olguluk çalışmalarında, farklı venlere santral kateterizasyon uygulamışlar ve sonuçta femoral venöz kateterizasyonun uygulama kolaylığı ve komplikasyon gelişimi açısından daha güvenli olduğunu savunmuşlardır. Bir başka çalışmada, kardiyovasküler cerrahi uygulanacak hastalarda, özellikle anatomik yapının uygunluğu, girişim sırasında daha az komplikasyon gözlenmesi ve kullanım kolaylığı sebebiyle internal juguler ven kateterizasyonun sık tercih edildiği vurgulanmıştır [10]. Birçok çalışmaya baktığımızda, kateter uygulama yolu, cerrahi uygulanacak hastalarda cerrahi bölgeye göre, diğer endikasyonlarda ise uygulayan kişinin tecrübesine ve alışkanlıklarına göre değişiklik göstermektedir. Ancak birçok yayında subklavian venin daha sık kullanıldığı görülmektedir [11].

Biz kliniğimizde genellikle subklavian ven kateterizasyonunu tercih ediyoruz.

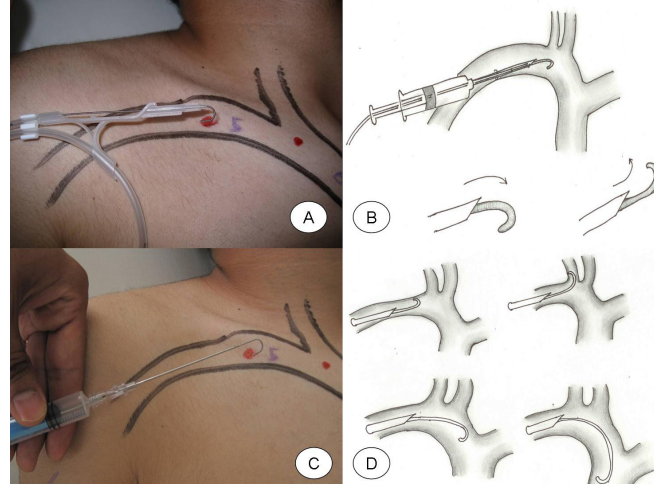
Yanlış uygulanan teknik sonucu kateterin malpozisyonu, kardiyak tamponad veya perforasyon, pnömotoraks, hidrotoraks, hemothoraks, şilotoraks, birinci kot osteomyeliti, hava embolisi, mediastinitis, hidromediastinum ve arteriovenöz şant gibi tehlikeli birçok komplikasyonlara neden olabilmektedir [12,13,14].

SVK sonrası nadir görülebilen, kateter kopması, bilateral pnömotoraks, kateterin ucunun damar dışına çıkarak intraplevral aralığa yerleştirilmesi ve kılavuz telin triküspit kapağın korda tendineasına yerleşmesi gibi komplikasyonlarda görülebilmektedir [15-18].

Uygulama sırasında kateter ucu doğrudan görülemediği için kateter malpozisyonu sık rastlanır. Juguler/subklavyen kateter uygulamalarının %14-27'sinde malpozisyon görülür. En sık rastlanan malpozisyon kateterin uzunluğu nedeniyle kateter ucunun sağ atriyuma yerleşim göstermesidir [19,20]. Bunun dışında ciddi komplikasyonlara neden olmayan, kateter ucunun karşı taraf venöz yapılarına, boyun venlerine, azigos vene, internal mammarian vene, inferior troid vene, interkostal vene, perikardiyofrenik vene doğru yerleşmesi de görülebilir [21].

Uygun yerleşim göstermeyen kateterin distal ucu ciddi komplikasyonlara neden olabilecek şekilde komşu arter içine, ek-

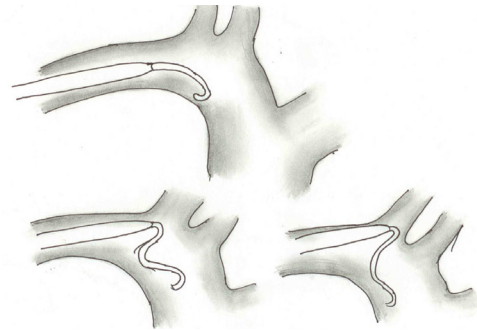
stravasküler alana, venin subintimal kısmına veya intraplevral alana yerleşmiş olabilir. Subklavian venöz kateterizasyon uygulamasında, kateterin ucunun damar dışına çıkarak intraplevral aralığa yerleştirilmesi oldukça nadir görülür [22]. Birçok çalışmada subklavian ven kateterizasyon sonrası komp-



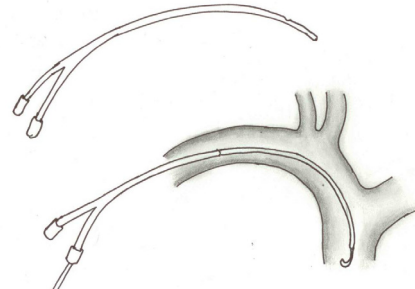
Şekil 3. Dilatatörün doğru pozisyonda ilerletilmesi (A), dilatatör ilerletilirken kılavuz tel doğru hat boyunca hafif gergin tutulmalıdır, dilatatörün damar lümeninde gevşek kılavuz tel ile bükülme yapması (B, C).

likasyon oranları %0.97-5.74 olarak bildirilmiştir [8,9,23,24,25]. Santral kateter uygulama sonrası oluşabilecek komplikasyonları erken dönemde anlamak ve önlemini almak çok önemlidir. Bunun için uygulama sonrası mutlaka fizik muayene ile kontrolü gerekir.

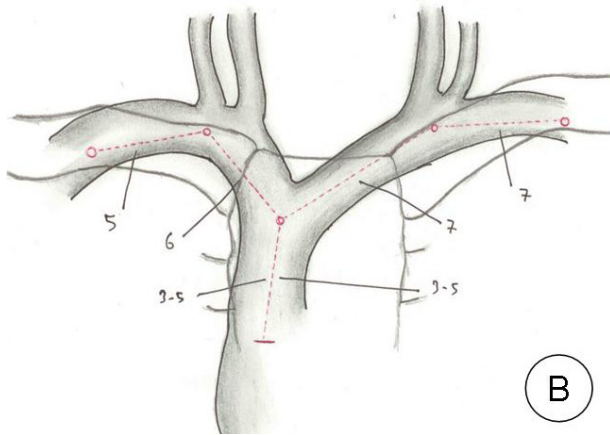
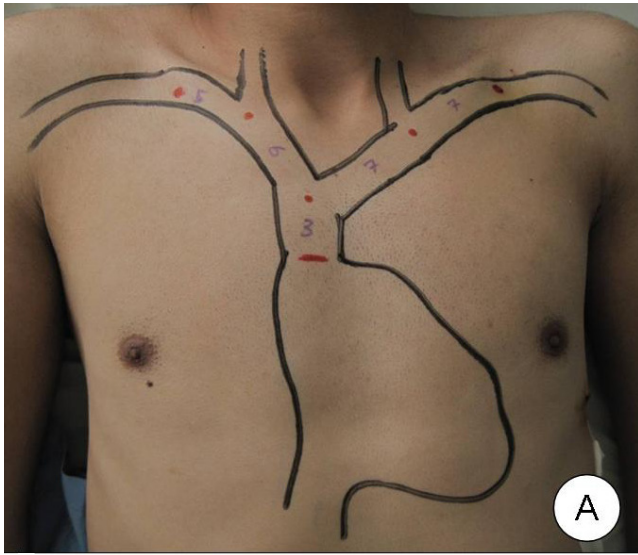
SVK sonrası akciğer grafisi çekilmesinin rutin bir uygulama olması tartışma konusudur. Bazı araştırmacılar çok fazla sayıdaki uygulamalar, maliyetin artması ve her yerde bulunmaması gibi nedenlerden dolayı, herhangi bir komplikasyondan şüphelenmedikçe rutinde akciğer grafisi çekilmesinin gerekmediğini savunmuşlardır [21,26,27]. Ancak, Gladwin ve Guth [19,23] deneyimli ellerde yapılan SVK uygulaması sonrası bile %14 oranında malpozisyon riskinin bulunduğunu belirterek, kateterin ucunun nerede olduğunu görebilmek için



Şekil 4. Kateterin eğimi posterior inferior istikametinde olmalı. Kateterin doğru pozisyonda ilerletilmesi.



Şekil 5. Kateter kılavuz tel üzerinden ilerletilirken, kılavuz tel doğru hat boyunca hafif gergin tutulması (A), kılavuz telin gevşek tutulduğu durumda, kateterin lümen içinde farklı malpozisyonlara neden olması (B).



Şekil 6. Subklavian ven kateterizasyonu için giriş yerinden vena kava superior ile sağ atriyum bileşke mesafesinin ölçümü (A, B).

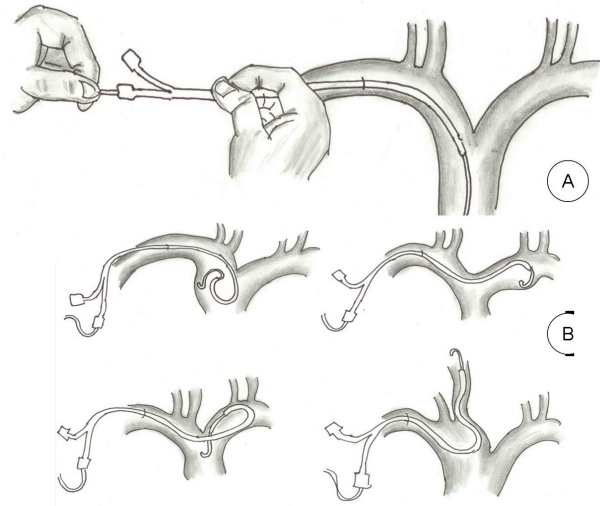
akciğer grafisinin gerekli olduğunu savunmuşlardır. Bir başka çalışmada, akciğer grafisi ile takip edilen SVK uygulanan hastalarda %29-33 oranında kateter malpozisyonu tespit edilmiştir [28,29]. Bunun aksine, Bailey, [26] deneyimli ellerde uygulanan monitorize hastalarda, santral kateterizasyon için üçden az girişim uygulanan hastalarda akciğer grafisi çekilmesini önermemektedir. Bu görüşlere alternatif olarak Ely ve ark [30] santral venöz kateterizasyon uygulamasının hava embolisi gibi çok ciddi komplikasyonlara neden olabileceğini hatırlatarak, uygulama sonrası akciğer grafisi çekilmediği durumlarda, çok sık ve dikkatli fizik muayene kontrolü altında bulundurulması gerekliliğini belirtmişlerdir.

Biz SVK sonrası her hastaya fizik muayene ve radyolojik kontrol mutlaka yaptırıyoruz.

Malpozisyonların önlenmesine yönelik özellikle son yıllarda ultrasonografi [US] eşliğinde kateter yerleştirilmesi gündemdir. Ancak US ile kateter takılması tecrübe gerektirmekte ve özellikle acil servislerde her zaman bir US cihazına ulaşılammaktadır. Schluter [31] ise daha agresif olarak, santral venöz kateterizasyon uygulanan hastaların takibinin zorunlu olduğunu ve gerekirse sonografi, flebografi, manyetik rezonans gibi ileri tetkiklerin de kullanılması gerektiğini bildirmiştir.

SVK, basit bir uygulama gibi görünmesine rağmen yüksek oranda komplikasyona sahip olması nedeniyle dikkat edilmesi gereken bir girişimdir.

SVK, çok çeşitli endikasyonlarla yaygın olarak kullanılan bir yöntemdir. Ancak dikkat edilmediği takdirde ciddi komplikasyonlarla karşılaşılabılır. Malpozisyon, en sık görülen ve dikkat edilmesi



Şekil 7. Subklavian ven kateterizasyonu için giriş yerinden vena kava superior ile sağ atriyum bileşke mesafesinin ölçümü (A, B).

gereken uygulama hatasıdır. SVK uygulama sırasında, özellikle malpozisyona ve diğer komplikasyonlara neden olabilecek uygulama hatalarının bilinmesi çok önemlidir. Basit önlemler ile oluşabilecek ciddi komplikasyonlara engel olmak, doktorun iş yükünü azaltacak, hastanın konforunu artıracak ve maliyeti azaltacaktır. Bu işlem ile amaç kateterin doğru pozisyonda yerleştirilmesidir. Uygulama sırasında bahsi geçen hususlara dikkat edildiğinde, kateter doğru pozisyonda yerleştirilebilir. Doğru pozisyonda yerleştirilen kateter sayesinde uygun takip ve tedavi yapılabilir.

#### Kaynaklar

1. Frassinelli P, Pasquale MD, Cipolle MD, Rhodes M. Utility of chest radiographs after guidewire exchanges of central venous catheters. *Crit Care Med* 1998;26:611-5.
2. Karaaslan D. Periferik girişli santral venöz kateter malpozisyonu. *Anestezî Dergisi* 2003;11:61-4.
3. Kidney DD, Nguyen DT, Deutsch LS. Radiologic evaluation and management of malfunctioning long-term central vein catheters. *AJR Am J Roentgenol* 1998;171:1251-7.
4. Yılmazlar A, Bilgin H, Korfali G, et al. Complications of 1303 central venous catheterizations. *J Roy Soc Med* 1997;90:319-21.
5. Gladwin MT, Slonim A, Landucci DL, Gutierrez DC, Cunnion RE. Cannulation of the internal jugular vein: is post-procedural chest radiography always necessary? *Crit Care Med* 1999;27:1819-23.
6. Bailey SH, Shapiro SB, Mone MC, et al. Is immediate chest radiograph necessary after central venous catheter placement in a surgical intensive care unit? *Am J Surg* 2000;180:517-22.
7. Guth AA. Routine X-rays after insertion of implantable long-term venous catheters: necessary or not? *American Surgery* 2001;67:26-9.
8. Merrer J, De Jonghe B, Golliot F et al. Complications of femoral and subclavian venous catheterization in critically ill patients: A randomized controlled trial. *JAMA* 2001;286:700-7.
9. Chiang VW, Baskin MN. Uses and complications of central venous catheters inserted in a pediatric emergency department. *Pediatr Emerg Care* 2000;16:230-2.
10. Kaplan JA, Reich DL, Konstadt NS. *Cardiac anesthesia*. WB, Saunders 1999; 321-58
11. Dakak M, Gürkük S, Genç O, Gözübüyük A, Yücel O, Çaylak H, Topçu E, Balkanlı K. Subklavian Kateter Uygulaması ve Komplikasyonları Solunum Hastalıkları 2002;13:288-91.
12. Karaaslan D. Periferik girişli santral venöz kateter malpozisyonu. *Anestezî Dergisi* 2003; 11: 61-4.
13. Yılmazlar A, Bilgin H, Korfali G, et al. Complications of 1303 central venous catheterizations. *J Roy Soc Med* 1997; 90: 319-21.
14. Sayarlıoğlu H, Doğan E, Etlik Ö, Topal C, Erkoç R. Santral Venöz Kateterizasyonun Nadir Bir Komplikasyonu Juguler-Karotis Fistül: Vaka Sunumu, *Van Tıp Dergisi*, 2004;11[4]:147-8.
15. Ramsden WH, Cohen AT, Blanshard KS. Case report: Central venous catheter fracture due to compression between the clavicle and first rib. *Clin Radiol* 1995;50:59-60.
16. Gilbert RS, Roger KK, Gordon F, George J Jr. Bilateral pneumothoraces secondary to iatrogenic buffalo chest. An unusual complication of median sternotomy and subclavian vein catheterization. *Ann Surg* 1984;199:372-4.
17. Scot WL. Complications associated with central venous catheters. *Chest* 1988;94:1221-4.
18. Tu S, Wang X, Liu F, Shi Y, Wang H, Bai L, Wu S, Yang F, Wei G. Rare complications of central venous catheter insertion: the guidewire lodging chordae tendinae of tricuspid valve. *Pediatric Anesthesia*, 2011;21[8]:909-10.
19. Gladwin MT, Slonim A, Landucci DL, Gutierrez DC, Cunnion RE. Cannulation of the internal jugular vein: is post-procedural chest radiography always necessary? *Crit Care Med* 1999; 27: 1819-23.
20. Miller JA, Singireddy S, Maldjian P, Baker SR. A reevaluation of the radiographically detectable complications of percutaneous venous access lines inserted by four subcutaneous approaches. *Am Surg* 1999; 65: 125-30.
21. Guth AA. Routine X-rays after insertion of implantable long-term venous catheters:necessary or not? *American Surgery* 2001; 67: 26-9.
22. Genç O, Orhan ME, Dakak M, Gürkük S, Balkanlı K. "Subklavian Kateter Malpozisyonu" *Gülhane Tıp Dergisi*, 2001;43[4]:431-433.
23. Guth AA. Routine chest X-rays after insertion of implantable long-term venous catheter: Necessary or not. *Am Surg* 2001;67:26-9.
24. Schluter A, Stock K, von Pöbloski A et al. Radiological evaluation of complications of implantable venous access port systems. *Rofo Fortschr Geb Rontgenstr Neuen Bildgeb Verfahr* 1999;171:324-8.
25. Steele R, Irvin CB. Central line mechanical complication rate in emergency medicine patients. *Acad Emerg Med* 2001;8:204-7.
26. Bailey SH, Shapiro SB, Mone MC, et al. Is immediate chest radiograph necessary after central venous catheter placement in a surgical intensive care unit? *Am J Surg* 2000;180:517-22.
27. Palesty JA, Amshel CE, Dudrick SJ. Routine chest radiographs following central venous catheterization over a wire are not justified. *Am J Surg* 1998 Dec; 176[6]: 618-21.
28. Lockwood AH. Percutaneous subclavian vein catheterization. Too much of a good thing? *Arch Intern Med* 1984;144:1407-8.
29. Özhasenekler A, Gökhan S, İçer M, Orak M, Üstündağ M. Santral Venöz Kateter Malpozisyonlarında Kolay ve Hızlı Tanı: Posterior-Anterior Akciğer Grafisi: 3 Olgu Sunumu, *Akademik Acil Tıp Dergisi*, 2009;5:27-24.
30. Ely EW, Hite RD, Baker AM et al. Venous air embolism from central venous catheterization: A need for increased physician awareness. *Crit Care Med* 1999;27:2113-7.
31. Schluter A, Stock K, von Pöbloski A et al. Radiological evaluation of complications of implantable venous access port systems. *Rofo*. 1999;171:324-8.